



CASO CLÍNICO

Mucositis estadio IV en un paciente con COVID-19. A propósito de un caso

Elisabet López Hellin, Cristina Fuster Aguilera

Enfermeras. Departamento actual de COVID-19. Hospital Parc Taulí, Sabadell



FRESENIUS
KABI

caring for life

ÍNDICE



Resumen, Antecedentes,
Palabras clave



Introducción al SARS-CoV 2



Descripción del caso



Diagnóstico al ingreso



Evolución del paciente



Resultados



Discusión



Fotografías



Bibliografía

Nota: El contenido de los presentes artículos refleja exclusivamente la opinión profesional de sus autores, manteniendo éstos en todo momento su plena autonomía de criterio, valoración y opinión profesional. Fresenius Kabi no ha participado en la elaboración de los artículos, ni ha condicionado ni inducido a dichos autores respecto de su contenido. La publicación de tales artículos no supone ni comporta en modo alguno conformidad o coincidencia de criterios, juicios, valoraciones u opiniones entre los autores firmantes y Fresenius Kabi, reservándose Fresenius Kabi en todo momento la facultad de suscribir o compartir tales criterio, juicios, valoraciones u opiniones. Así mismo y como consecuencia de lo anterior, Fresenius Kabi no se hace responsable de la objetividad, adecuación para un propósito concreto, adecuación a guías clínicas o estándares comúnmente aceptados por la comunidad científica, objetividad o veracidad del contenido de tales artículos.



**FRESENIUS
KABI**

caring for life

ÍNDICE

Resumen
Antecedentes
Palabras clave

Introducción al
SARS-CoV-2

Descripción
del caso

Diagnóstico
al ingreso

Evolución del
paciente

Resultados


Discusión

Fotografías

Bibliografía



RESUMEN, ANTECEDENTES, PALABRAS CLAVE



Paciente:



COVID-19 positivo. Carcinoma urotelial de alto grado II/III.

Con deterioro cognitivo leve y dependencia leve ABVD. Vive con su marido que es el cuidador principal. Tienen 2 hijas.

Palabras clave:

Mucositis, xerostomía, disfagia orofaríngea, COVID-19.

Antecedentes:

Hipertensión

Dislipemia

Cistectomía radical + portadora de urostomía + catéter J por ureterohidronefrosis en seguimiento por Urología y Oncología



Avc multiinfarto (AVC12.2012, con angioplastia de ACM derecha)

Neo vesical (carcinoma urotelial de alto grado II/III)

Insuficiencia Renal Crónica e IV (creatinina basal 2.6-2.8). Monorrena izquierda por nefroureterectomía en 2015. En seguimiento por Nefrología



ÍNDICE

Resumen
Antecedentes
Palabras clave

Introducción al SARS-CoV-2

Descripción del caso

Diagnóstico al ingreso

Evolución del paciente

Resultados


Discusión

Fotografías

Bibliografía



INTRODUCCIÓN A SARS-COV-2

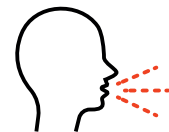


El 8 de enero de 2020, el Centro Chino para el Control y Prevención de Enfermedades anunció oficialmente la identificación de una nueva cepa de coronavirus (SARS-CoV-2) como el patógeno causante de la pandemia mundial de COVID-19. En comparación con otras pandemias recientes el COVID-19 tiene, en general, una presentación clínica menos severa, sin embargo, se propaga con mayor facilidad, lo que ha generado aproximadamente 16,7 millones de contagios y más de 650.000 muertes a nivel mundial, a 29 de julio del 2020.

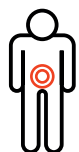Principales manifestaciones clínicas



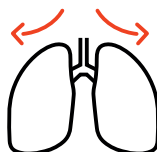
Fiebre



Tos seca



Diarrea



Dificultad respiratoria

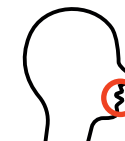Síntomas reportados recientemente:



Lesiones cutáneas



Alteraciones del olfato



Repercusiones a nivel oral

El impacto del COVID-19 en la salud oral está principalmente determinado por el sistema inmunológico del paciente, la farmacoterapia que recibe y por la patogenia del virus. Se ha sugerido que la cavidad oral es un perfecto hábitat para la invasión por SARS-CoV-2 debido a la especial afinidad que tiene el virus por células con los receptores para la enzima convertidora de angiotensina (ECA2) como son las del tracto respiratorio, mucosa oral, lengua y glándulas salivales.

La información disponible acerca de las principales manifestaciones clínicas producidas por SARS-CoV-2 tales como **fiebre, tos seca, diarrea y dificultad respiratoria** es amplia y detallada, sin embargo, aquella sobre los síntomas reportados más recientemente, presentes en su mayoría en una etapa más temprana de la infección, tales como lesiones cutáneas, alteraciones del olfato y repercusiones a nivel oral, es escasa.

ÍNDICE

Resumen
Antecedentes
Palabras clave

Introducción al SARS-CoV-2

Descripción del caso

Diagnóstico al ingreso

Evolución del paciente

Resultados

Discusión

Fotografías

Bibliografía



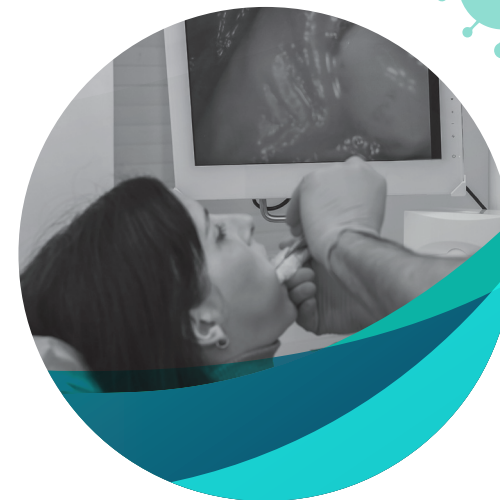Repercusiones a nivel oral

Actualmente, existen dudas acerca de si el origen de estas manifestaciones orales es resultado de la infección viral directa, si son producto del compromiso sistémico del paciente o si se presentan como reacciones adversas a los tratamientos recibidos para tratar el COVID-19.

Se ha demostrado que el SARS-CoV-2 es un virus neurotrópico y mucotrópico, pudiendo afectar el funcionamiento de las glándulas salivales, las sensaciones del gusto, olfato y la integridad de la mucosa oral.

La presencia de hiposalivación y xerostomía ha sido reportada en infectados con SARS-CoV-2. **Estudios indican que pacientes con hiposalivación poseen un mayor riesgo de desarrollar una infección respiratoria severa**, dado que al existir una menor secreción salival es posible que se altere la función de barrera de la mucosa de la vía aérea respiratoria, favoreciendo la adhesión y colonización viral.

La importancia de la higiene oral en el pronóstico del paciente COVID-19, **se recomienda mantener o incluso mejorar la higiene oral durante la infección por SARS-CoV-2 para reducir la carga bacteriana y el riesgo potencial de una sobreinfección.**



“ Se ha demostrado que el SARS-CoV-2 es un virus neurotrópico y mucotrópico, pudiendo afectar el funcionamiento de las glándulas salivales, las sensaciones del gusto, olfato y la integridad de la mucosa oral ”



ÍNDICE

Resumen
Antecedentes
Palabras clave

Introducción al
SARS-CoV-2

Descripción del caso

Diagnóstico
al ingreso

Evolución del
paciente

Resultados

Discusión

Fotografías

Bibliografía



DESCRIPCIÓN DEL CASO

Historia Clínica:




85
años

Antecedentes de:

- ▶ HTA, DLP, AVC multiinfarto, Neoplasia Vesical, Insuficiencia Renal crónica estadio 4, Deterioro cognitivo leve.
- ▶ No alergias conocidas.
- ▶ Consulta por tos seca y astenia de una semana de evolución, disnea en las últimas 24h.
- ▶ Diarreas de días previos, anosmia, ageusia y dolor lumbar.
- ▶ No fiebre.
- ▶ Posible infección de orina en paciente portadora de Nefrostomía, monorrena con IRC e.IV. TAR positivo en CUAP 9 de enero 2021.
- ▶ Ingreso en la unidad de COVID-19, el 10 de enero de 2021.

Examen físico:

- ✓ 35,7°, 72x, 159/69, 97% con vmk 26% 3lx.
- ✓ Consciente y orientada.
- ✓ Buen estado general.
- ✓ Eupneica.
- ✓ Radiografía de tórax con crepitantes bilaterales.



ÍNDICE

Resumen
Antecedentes
Palabras clave

Introducción al
SARS-CoV-2

Descripción
del caso

**Diagnóstico
al ingreso**

Evolución del
paciente

Resultados


Discusión

Fotografías

Bibliografía



DIAGNÓSTICO AL INGRESO



1

Neumonía bilateral por COVID-19

Con hipoxemia leve. TAR positivo el 9 de enero 2021. Consulta por cuadro de tos seca y astenia de una semana de evolución + disnea en las últimas 24h. Diarreas de días previos, anosmia y ageusia y dolor lumbar. No fiebre. Disminución débito nefrostomía y la orina de coloración más oscura.

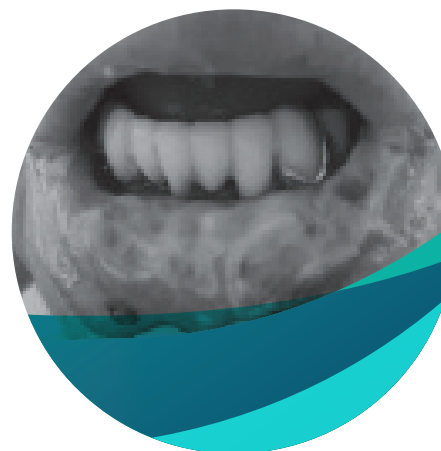


A su llegada con Insuficiencia Renal que corrige con VMK a 26% 3l. RX TX con infiltrados bilaterales. Se inicia tratamiento con dexametasona 6mg/24h ev, ceftriaxona 1g /24h ev, azitromicina 500 mg / 24h ev.

2

Posible infección urinaria

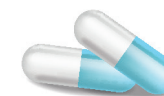En paciente portadora de nefrostomía, monorrena con Insuficiencia renal crónica e IV. Diuresis correcta > 100cc/h. Analítica con deterioro de la función renal. Creatinina de 3 (FG15).



3

Mucositis oral estadio IV

El día 6º de ingreso la paciente presenta mucositis de estadio IV. Aparecen lesiones importantes en labio superior e inferiores + paladar superior e inferior + lesiones en lengua de gran tamaño y dolorosas de aspecto fúngico.

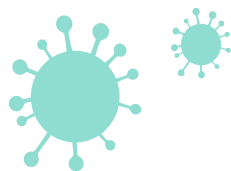


Se inicia tratamiento con enjuagues bucales, lidocaína antes de las comidas y enjuagues bucales con nistatina 100.000ui/ml 3 veces al día. Se le prescribe paracetamol c/ 8h ev y metamizol c/ 8h si precisa.

La **paciente presenta xerostomía importante, disfagia orofaríngea que le imposibilita en las comidas la deglución** y se le ayuda con dieta líquida completa los primeros días, así como analgesia antes y después de las comidas para su confort.

Dado la necesidad de la paciente de mejorar síntomas se inicia tratamiento con Mucavi®.





ÍNDICE

Resumen
Antecedentes
Palabras clave

Introducción al
SARS-CoV-2

Descripción
del caso

**Diagnóstico
al ingreso**

Evolución del
paciente

Resultados

Discusión

Fotografías

Bibliografía

Inicio de tratamiento con Mucavi® para mejorar los síntomas

Se le presenta a la paciente el producto y se explica en su totalidad la fiabilidad de éste, así como ser un producto que no actúa farmacológicamente. Se le explican casos previos y su buena evolución clínica de los pacientes que lo han probado. **Dado el mal control evolutivo en una semana de la paciente con productos convencionales se inicia Mucavi® el 19 de enero de 2021.**

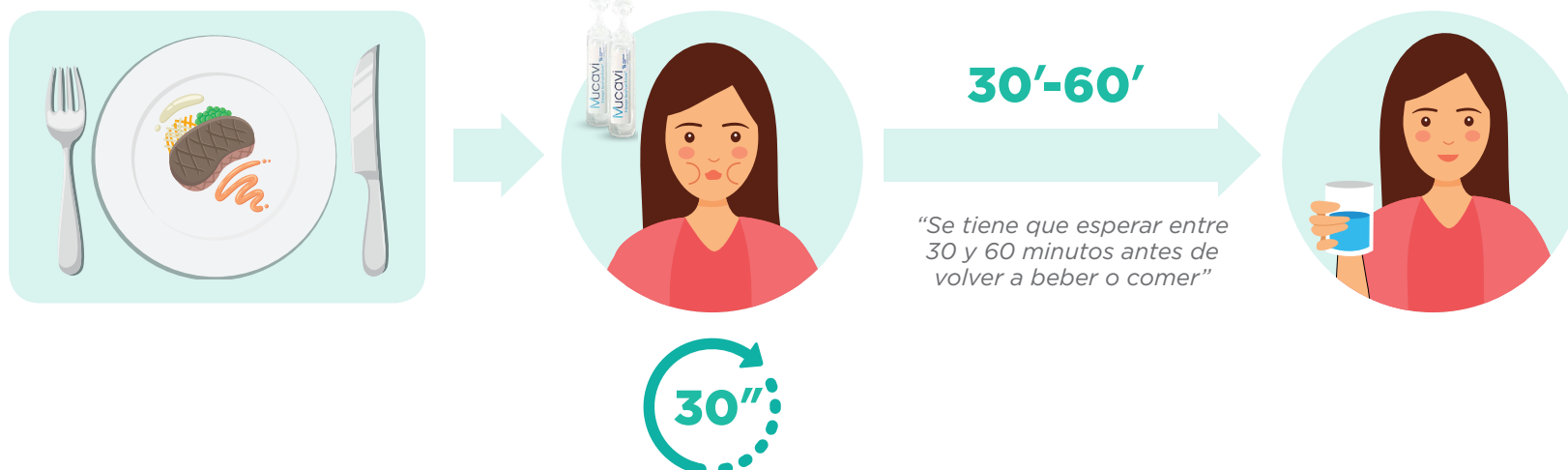
Se le explica su uso, **enjuagar con una o dos ampollas varias veces**

al día, preferiblemente después de las comidas y durante al menos 30 segundos. Esperar entre 30 y 60 minutos antes de volver a beber o comer, esto hace que el producto dure más tiempo en la mucosa y sea más efectivo. Así como la importancia de una buena higiene bucal antes y después de las comidas.

La paciente en los primeros 5 días presenta evolución clínica muy satisfactoria desde inicio con Mucavi®. Dada la ayuda de

reducción inflamatoria y evitar la liberación de agentes mediadores de la inflamación favoreciendo la regeneración celular. La ayuda de **Mucavi®** a humedecer la cavidad oral la ayudó a reducir la sequedad bucal que presentaba e impidió la deshidratación adicional que presentaba.

Debemos ayudar a la realización de los enjuagues y las curas de las heridas labiales por sequedad y heridas en los mismos.



ÍNDICE

Resumen
Antecedentes
Palabras clave

Introducción al
SARS-CoV-2

Descripción
del caso

Diagnóstico
al ingreso

**Evolución del
paciente**

Resultados

Discusión

Fotografías

Bibliografía



EVOLUCIÓN DEL PACIENTE



La paciente al ingreso debido al uso de oxigenoterapia presenta xerostomía importante con aumento de lesiones bucales en la primera semana, tanto en labios como en toda la mucosa oral. Presentado importantes aftas bucales que van aumentando de tamaño pese a realizar tratamiento indicado con lidocaína, suspensión oral de nistatina y enjuagues bucales, así como una correcta higiene bucal antes y después de las comidas.

Los primeros días la paciente debe tomar dieta líquida completa por la imposibilidad de deglución y dolor importante con cualquier tipo de textura de alimento. Previo a las comidas precisa analgesia por presentar EVA 9/ 10. La hidratación en este estado fue muy importante para mantener la mucosa húmeda y así disminuir el dolor. Se le aplica iodo en las costras externas para poder secar y evitar sangrado.

A la semana de ver la lenta evolución con productos convencionales se le presenta **Mucavi®**, dado que el producto **no interacciona ni actúa farmacológicamente con ningún fármaco**, se le realiza educación de su uso.

Potenciar la importancia de una buena higiene bucal para poder mantener limpia toda la mucosa oral e hidratación tras la cura de heridas en los labios.

Dado las propiedades de **Mucavi®: ayuda a reducir la inflamación de la mucosa oral, favorecer la hidratación, alivio, ayuda a prevenir el dolor del enrojecimiento y ulceración, así como lo que le facilitó el cambio de dieta líquida completa a fácil masticación en unos 8 días.**

La paciente al notar resultados en la primera semana de iniciar **Mucavi®**, nos agradeció su presentación y se adaptó en todo momento a nuestras indicaciones a su uso.

Se continuó realizando ayuda dado las dificultades de la paciente para hacerlo sola de higiene bucal, enjuagues con **Mucavi®** y cura de las heridas los primeros días de los labios.



ÍNDICE

Resumen
Antecedentes
Palabras clave

Introducción al
SARS-CoV-2

Descripción
del caso

Diagnóstico
al ingreso

**Evolución del
paciente**


Resultados

Discusión

Fotografías

Bibliografía

A la semana de iniciar **Mucavi®**, la paciente disminuyó de una mucositis estadio IV a II, logrando tolerar dieta triturada y a los 8 días se inició dieta de fácil masticación. El tratamiento analgésico se va reduciendo de fija a si precisa, a medida que el paciente observa mejoría en su estado bucal. **Las aftas disminuyeron considerablemente, se notaba una mucosa mucho más hidratada gracias a la Ectoin que lleva Mucavi® y la cura de heridas labiales con hidratación a posteriori para mantenerlos hidratados.**



En este caso el uso de **Mucavi®**, obtuvo un resultado con éxito una vez más.

La paciente continuó el tratamiento, dado que fue dada de alta a domicilio por mejora clínica del COVID-19, y se le recomendó continuar el uso de **Mucavi®** hasta la finalización de la mucositis.



La paciente estuvo muy agradecida de los resultados y de ver que era más eficaz que métodos anteriores utilizados. Para continuar con la mejoría completa de su evolución la paciente fue dada de alta con una mucositis de stadio II, dada su mejoría clínica de COVID-19, y se llevó el producto **Mucavi®** para poder finalizar en el domicilio el tratamiento.



ÍNDICE

Resumen
Antecedentes
Palabras clave

Introducción al
SARS-CoV-2

Descripción
del caso

Diagnóstico
al ingreso

Evolución del
paciente

Resultados

Discusión

Fotografías

Bibliografía

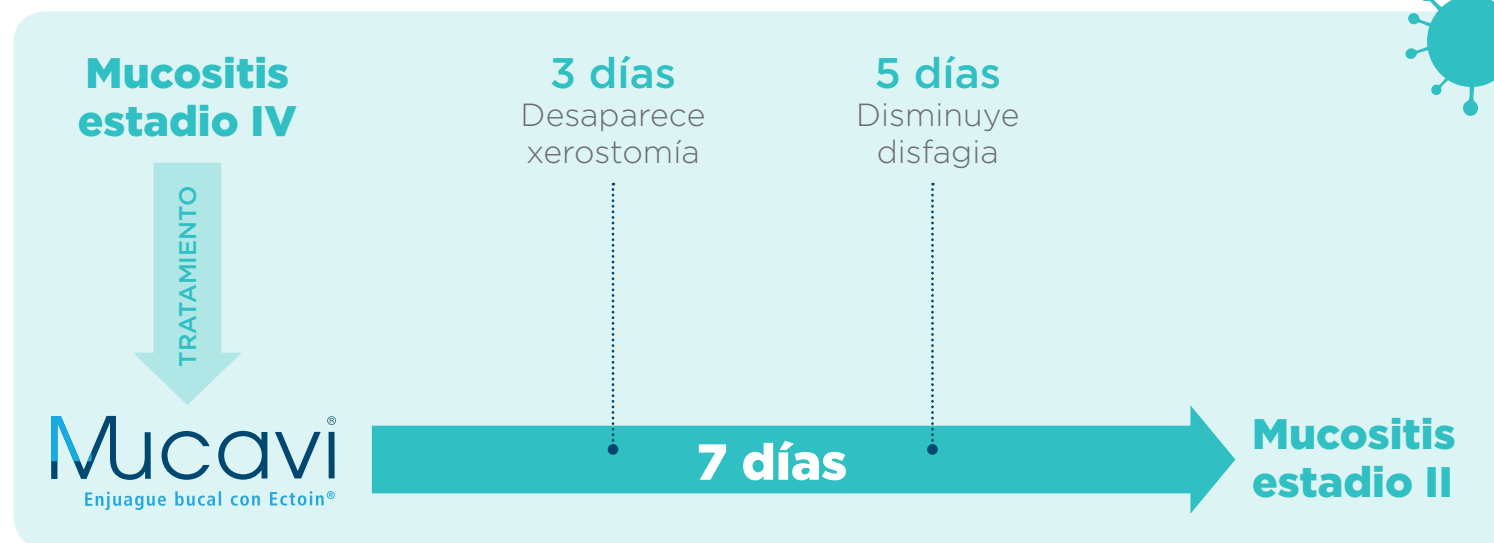

RESULTADOS

La paciente a los 7 días de inicio de **Mucavi®** presenta una evolución clínica importante de mucositis estadio IV a II, pasando de dieta líquida completa a triturada. A los 8 días realiza cambio a dieta de fácil masticación. Disminuyendo dosis de analgesia.

La xerostomía desaparece a los 3 días y la disfagia disminuye al 5º día de inicio de **Mucavi®**.

En este caso **Mucavi®** es un producto que ha dado muy buen resultado con efecto de mejora evolutivo en un escaso periodo de tiempo.



ÍNDICE

Resumen
Antecedentes
Palabras clave

Introducción al
SARS-CoV-2

Descripción
del caso

Diagnóstico
al ingreso

Evolución del
paciente

Resultados

Discusión

Fotografías

Bibliografía




DISCUSIÓN

Son necesarios más estudios para establecer la importancia de la higiene oral en el pronóstico del paciente COVID-19, **se recomienda mantener o incluso mejorar la higiene oral durante la infección por SARS-CoV-2 para reducir la carga bacteriana y el riesgo potencial de una sobreinfección.**

Se ha comprobado que la cavidad oral es el portal de ingreso perfecto para infección por SARS-CoV-2 por la especial afinidad del virus con los receptores ECA2 presentes en las células de la mucosa oral, lengua y glándulas salivales.

Una vez instaurada la enfermedad, el virus tendría la capacidad de alterar el equilibrio de la microbiota oral e inmunosuprimir al paciente, permitiendo la posible aparición de infecciones oportunistas. Esto, combinado con la terapia farmacológica y trastornos de las glándulas salivales, cuya etiología aún no está del todo clara, contribuiría al desarrollo de las manifestaciones orales y trastornos sensoriales, los cuales podrían presentarse

en una etapa temprana y ser de gran utilidad para la identificación diagnóstica oportuna de esta patología.



ÍNDICE

Resumen
Antecedentes
Palabras clave

Introducción al
SARS-CoV-2

Descripción
del caso

Diagnóstico
al ingreso

Evolución del
paciente

Resultados

Discusión

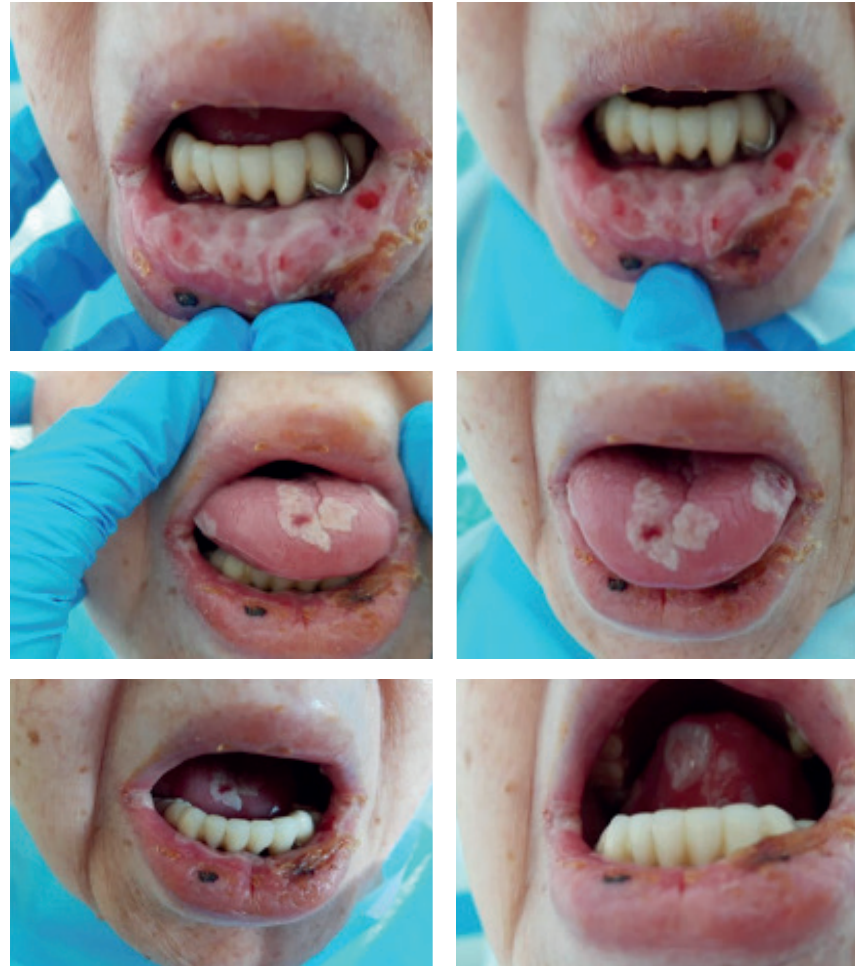Fotografías

Bibliografía

FOTOGRAFÍAS

Mucositis estadio IV 1º día con MUCAVI®

Se aprecian lesiones en labios, aftas en lengua y paladar superior e inferior. Así como xerostomía en boca y sequedad en labios. Limitación importante de apertura bucal por dolor y heridas en labios.



ÍNDICE

Resumen
Antecedentes
Palabras clave

Introducción al
SARS-CoV-2

Descripción
del caso

Diagnóstico
al ingreso

Evolución del
paciente

Resultados

Discusión

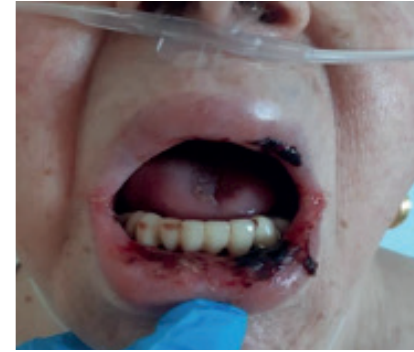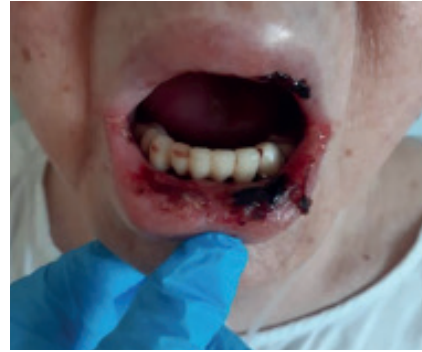Fotografías

Bibliografía

FOTOGRAFÍAS

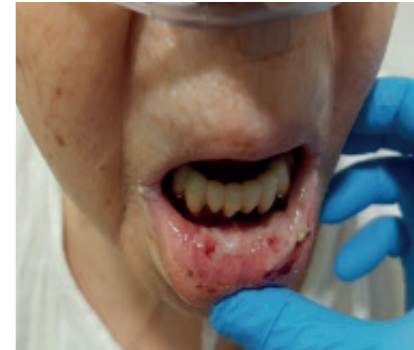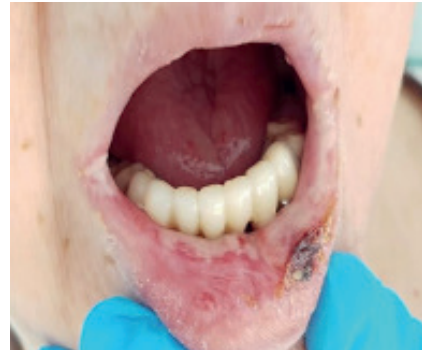Mucositis estadio III 4º día con MUCAVI®

Se aprecia lengua y mucosa (de difícil apertura bucal por limitación de la paciente) mucho más hidratada sin xerostomía, pero aparecieron los labios algo más sangrantes con temprana recuperación de regeneración tisular.



Mucositis estadio II 7º día con MUCAVI®

Importante regeneración mucosa, lengua y labios parte exterior. La hidratación es más evidente sin limitación al esfuerzo de apertura bucal.



ÍNDICE

Resumen
Antecedentes
Palabras clave

Introducción al
SARS-CoV-2

Descripción
del caso

Diagnóstico
al ingreso

Evolución del
paciente

Resultados

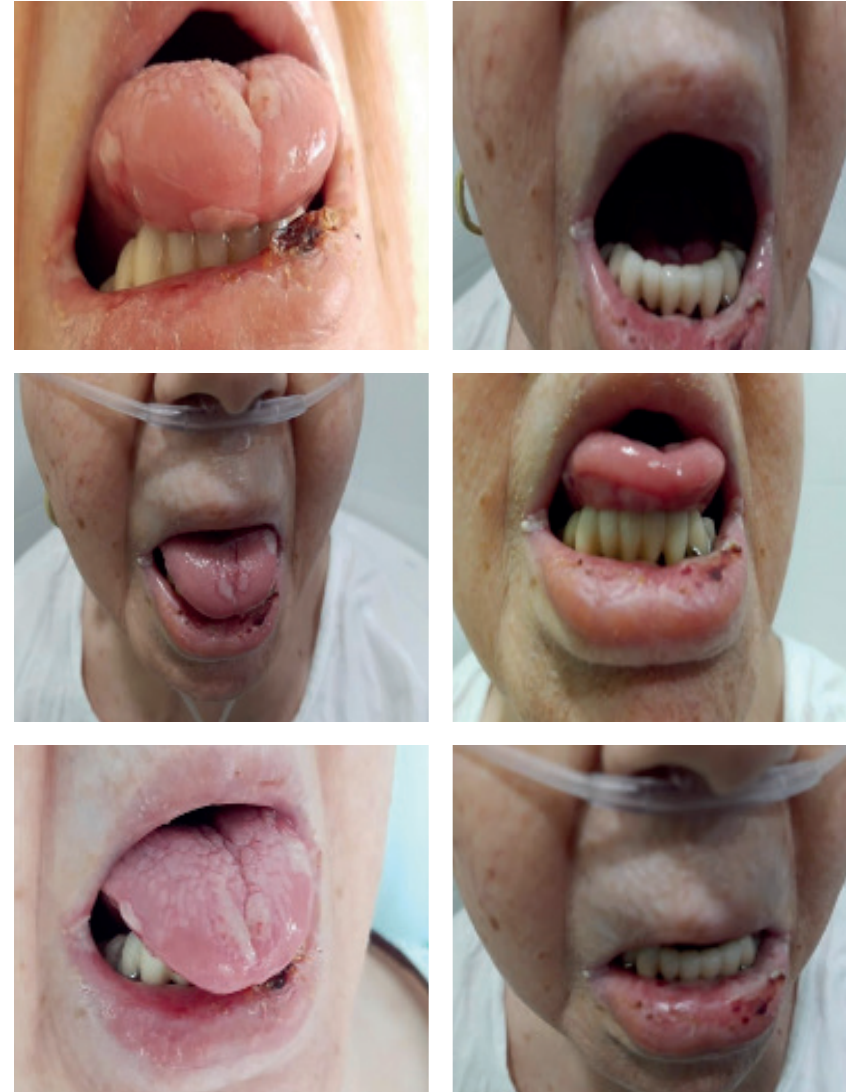Discusión

Fotografías

Bibliografía

MUCOSITIS estadio II 9º día con **MUCAVI®**

Al alta de la paciente se aprecia regeneración tisular y de la mucosa. Todavía se aprecia alguna afta, pero la paciente no presenta dolor a la deglución ni a la apertura bucal. Informamos de la importancia de higiene bucal, continuidad de aplicación de **Mucavi®** y de hidratación labial hasta su curación completa.



Sabadell, 8 febrero 2021



ÍNDICE

Resumen
Antecedentes
Palabras clave

Introducción al
SARS-CoV-2

Descripción
del caso

Diagnóstico
al ingreso

Evolución del
paciente

Resultados

Discusión

Fotografías

Bibliografía



BIBLIOGRAFÍA

- Li, Q.; Guan, X.; Wu, P.; Wang, X.; Zhou, L.; Tong, Y.; Ren, R.; Leung, K. S. M.; Lau, E. H. Y.; Wong, J. Y.; et al. Early transmission dynamics in Wuhan, China, of novel coronavirus-infected pneumonia. *N. Engl. J. Med.*, 382(13):1199-207, 2020.
- Xu, H.; Zhong, L.; Deng, J.; Peng, J.; Dan, H.; Zeng, X.; Li, T. & Chen, Q. High expression of ACE2 receptor of 2019-nCoV on the epithelial cells of oral mucosa. *Int. J. Oral Sci.*, 12(1):8, 2020.
- Peng, X.; Xu, X.; Li, Y.; Cheng, L.; Zhou, X. & Ren, B. Transmission routes of 2019- nCoV and controls in dental practice. *Int. J. Oral Sci.*, 12(1):9, 2020.
- Lechien, J. R.; Chiesa-Estomba, C. M.; De Siati, D. R.; Horoi, M.; Le Bon, S. D.; Rodriguez, A.; Dequanter, D.; Blecic, S.; El Afia, F.; Distinguin, L.; et al. Olfactory and gustatory dysfunctions as a clinical presentation of mild-to-moderate forms of the coronavirus disease (COVID-19): a multicenter European study. *Eur. Arch. Otorhinolaryngol.*, 277(8):2251-61, 2020.
- Pedrosa, M. S.; Sipert, C. R. & Nogueira, F. N. Salivary glands, saliva and oral findings in COVID-19 infection. *Pesqui. Bras. Odontopediatria Clin. Integr.*, 20(Supl. 1):e0104, 2020.
- Sampson, V.; Kamona, N. & Sampson, A. Could there be a link between oral hygiene and the severity of SARS-CoV-2 infections? *Br. Dent. J.*, 228:971-5, 2020.
- MARTINS-CHAVES Roberta Rayra, GOMES Carolina Cavaliéri, GOMEZ Ricardo Santiago. Immunocompromised patients and coronavirus disease 2019: a review and recommendations for dental health care. *Braz. oral res.* [Internet]. 2020 [cited 2021 Feb 07] ; 34: e048.
- Amorim Dos Santos J, Normando AGC, Carvalho da Silva RL, De Paula RM, Cembranel AC, Santos-Silva AR, Guerra ENS. Oral mucosal lesions in a COVID-19 patient: New signs or secondary manifestations? *Int J Infect Dis.* 2020 Aug;97:326-328. doi: 10.1016/j.ijid.2020.06.012. Epub 2020 Jun 9. PMID: 32526392; PMCID: PMC7280113.



ÍNDICE

Resumen
Antecedentes
Palabras clave

Introducción al
SARS-CoV-2

Descripción
del caso

Diagnóstico
al ingreso

Evolución del
paciente

Resultados

Discusión

Fotografías

Bibliografía

- Cruz Tapia RO, Peraza Labrador AJ, Guimaraes DM, Matos Valdez LH. Oral mucosal lesions in patients with SARS-CoV-2 infection. Report of four cases. Are they a true sign of COVID-19 disease? Spec Care Dentist. 2020 Nov;40(6):555-560. doi: 10.1111/scd.12520. Epub 2020 Sep 3. PMID: 32882068.
- Kitakawa D, Oliveira FE, Neves de Castro P, Carvalho LFCS. Short report - Herpes simplex lesion in the lip semimucosa in a COVID-19 patient. Eur Rev Med Pharmacol Sci. 2020 Sep;24(17):9151-9153. doi: 10.26355/eurrev_202009_22863. PMID: 32965008.
- Dominguez-Santas M, Diaz-Guimaraens B, Fernandez-Nieto D, Jimenez-Cauhe J, Ortega-Quijano D, Suarez-Valle A. Minor aphthae associated with SARS-CoV-2 infection. Int J Dermatol. 2020 Aug;59(8):1022-1023. doi: 10.1111/ijd.15004. Epub 2020 Jun 18. PMID: 32557570; PMCID: PMC7323002.
- Karina Morais Faria, Wagner Gomes-Silva, Elisa Kauark-Fontes, Carolina Guimarães Bonfim-Alves, Luiz Paulo Kowalski, Ana Carolina Prado-Ribeiro, Aljomar José Vechiato-Filho, Marcio Ajudarte Lopes, Gustavo Nader Marta, Gilberto de Castro, Jr, Adriana Franco Paes Leme, Cesar Augusto Migliorati, Alan Roger Santos-Silva, Thaís Bianca Brandão
- Support Care Cancer. 2020 21 de julio : 1-4. doi: 10.1007 / s00520-020-05636-1.
- Nemeth-Kohanszky María Eugenia, Matus-Abásolo Carolina Paz, Carrasco-Soto Rolando Rafael. Manifestaciones Orales de la Infección por COVID-19. Int. J. Odontostomat. [Internet]. 2020 Dic [citado 2021 Feb 07] ; 14(4): 555-560.



 mucavi_mucositorisoral

 Mucavi

Mucavi[®]

Prevención y tratamiento de la mucositis oral*

AYUDA A SUPERAR EL MAL TRAGO



 **FRESENIUS
KABI**
caring for life

* Clinical Trials, gov [Internet]. Bethesda (MD): National Library of Medicine (US). Identifier NCT02816515 Non Interventional Clinical Investigation of Ectoim[®] Mouth Wash for the Prevention and Treatment of Chemotherapy-induced Oral Mucositis. 2017 Oct 24. Available from://clinicaltrials/ct2/show/record/02816515.